TUMORES DO MEDIASTINO

Dr. Aurelino F. Schmidt Jr.
Disciplina de Cirurgia Torácica
Universidade de Mogi das Cruzes

Revisão 23/03/2015

MEDIASTINO
DIVISÃO

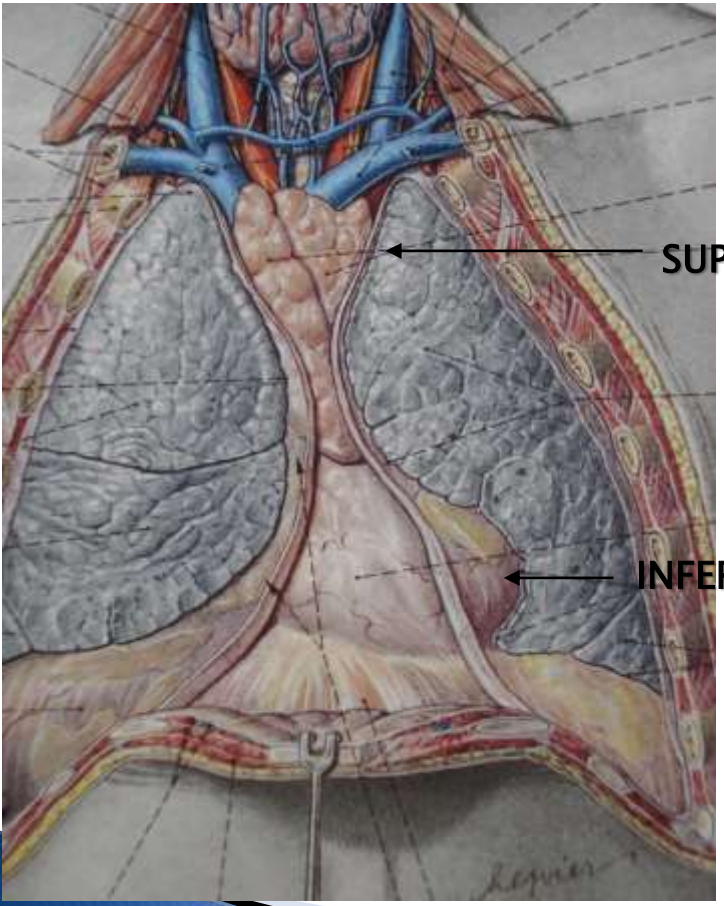

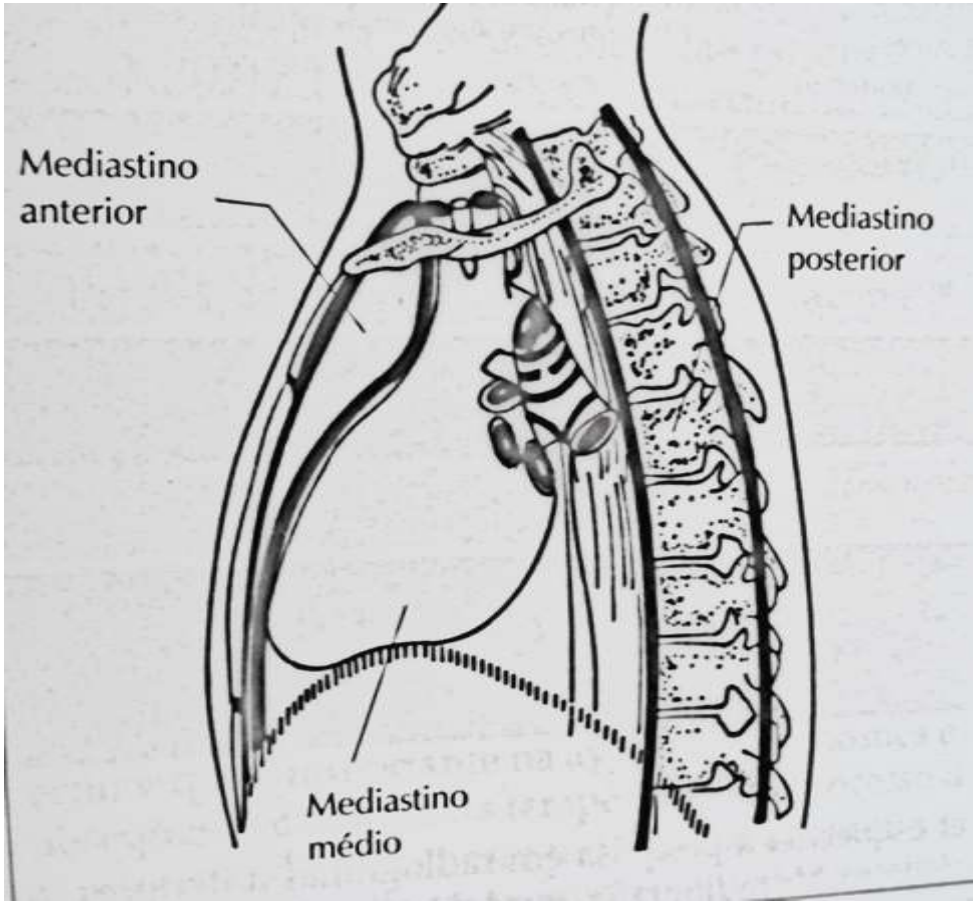

MEDIASTINO CONTEÚDO ANATÔMICO

ANTERIOR

TIMO,
LINFONODOS
aa.
TORÁCICAS
INTERNAS
(MAMÁRIAS)

MÉDIO

CORAÇÃO
BRÔNQUIOS
PRINCIPAIS
LINFONODOS

POSTERIOR

NERVOS
GÂNGLIOS
CADEIA
SIMPÁTICA

Conteúdo do mediastino anterior :

TIMO
LINFONODOS
aa. TORÁCICAS INTERNAS (MAMÁRIAS)

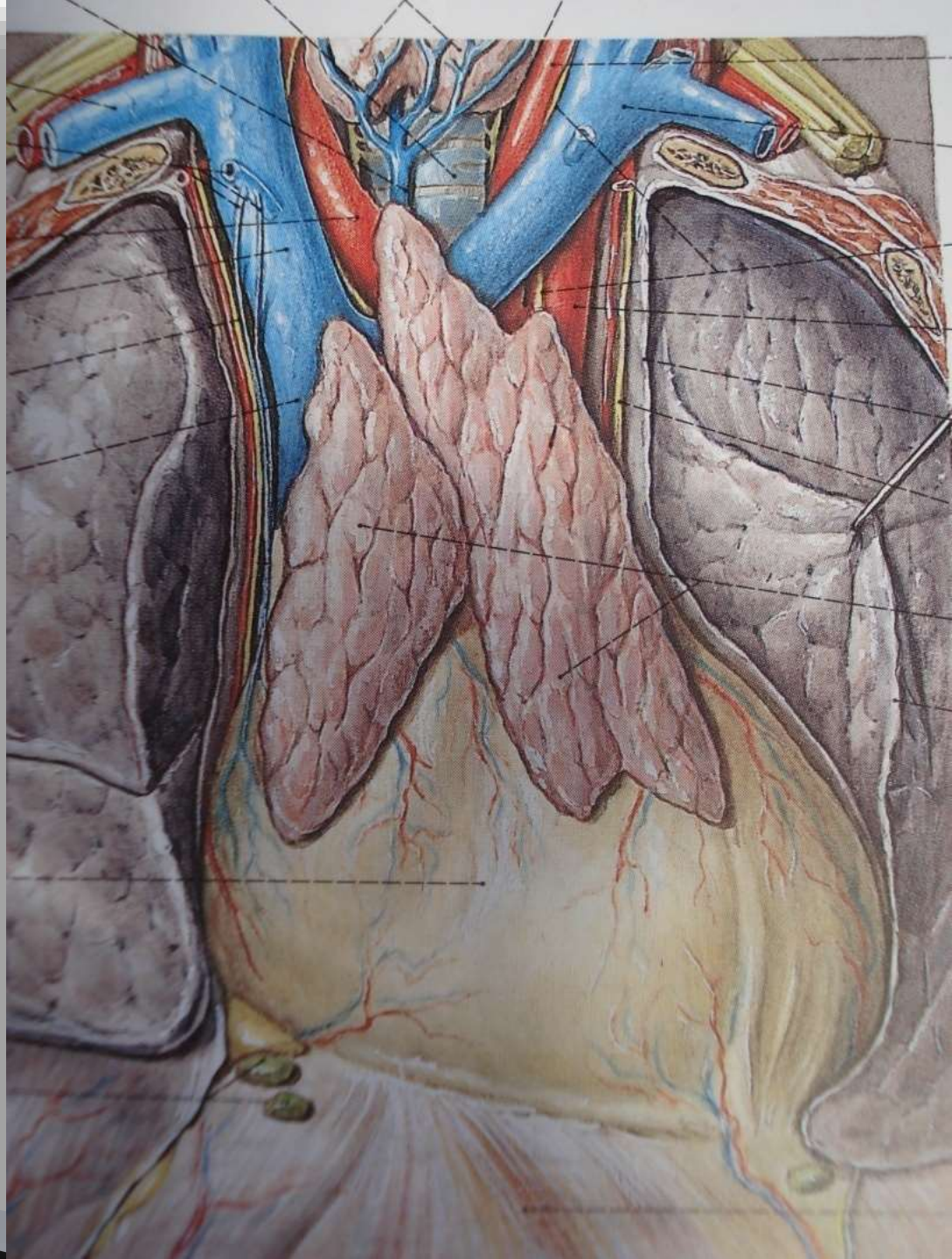

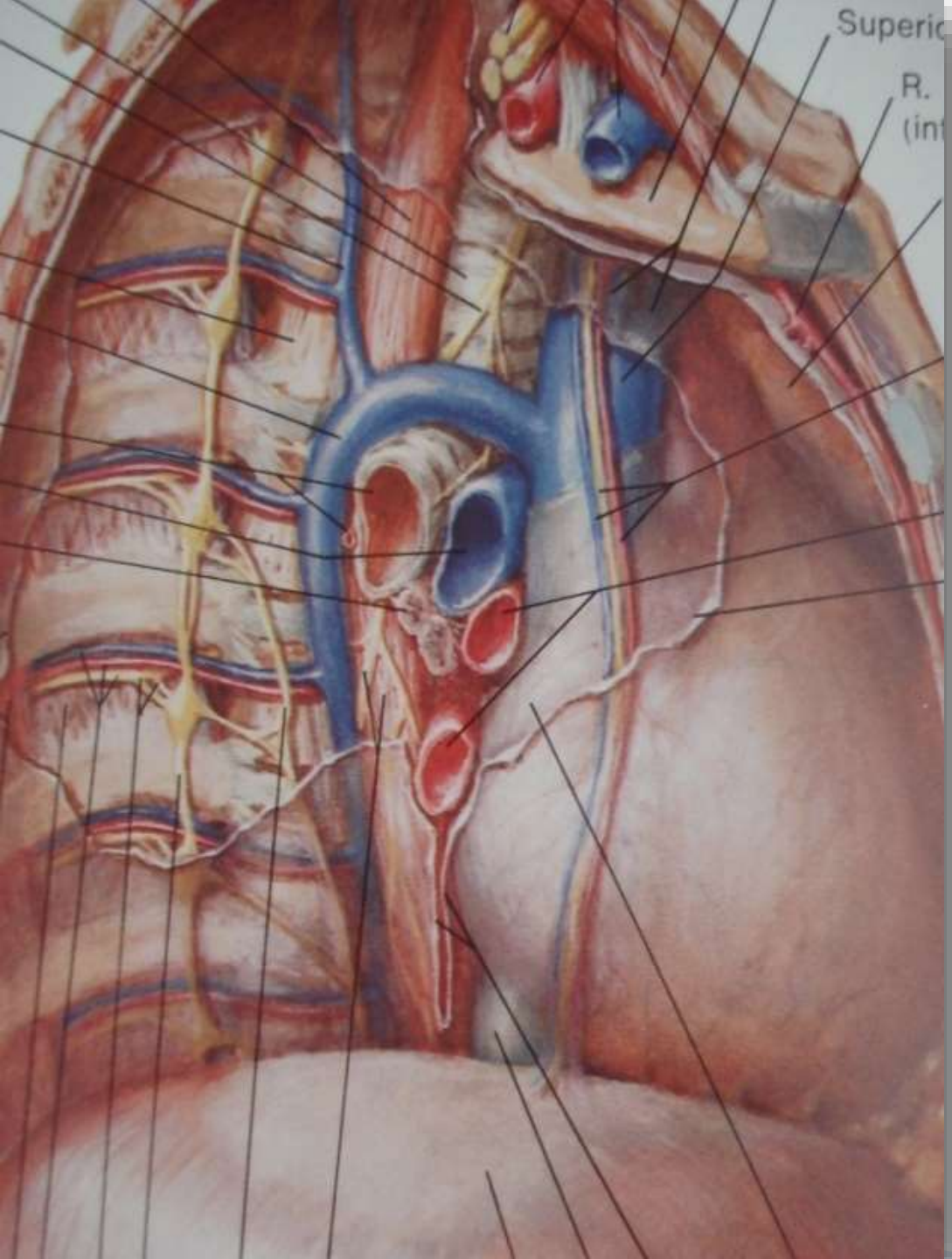

Conteúdo do mediastino médio

CORAÇÃO,
BRÔNQUIOS PRINCIPAIS,
LINFONODOS

Conteúdo do mediastino posterior

NERVOS
GÂNGLIOS
CADEIA SIMPÁTICA

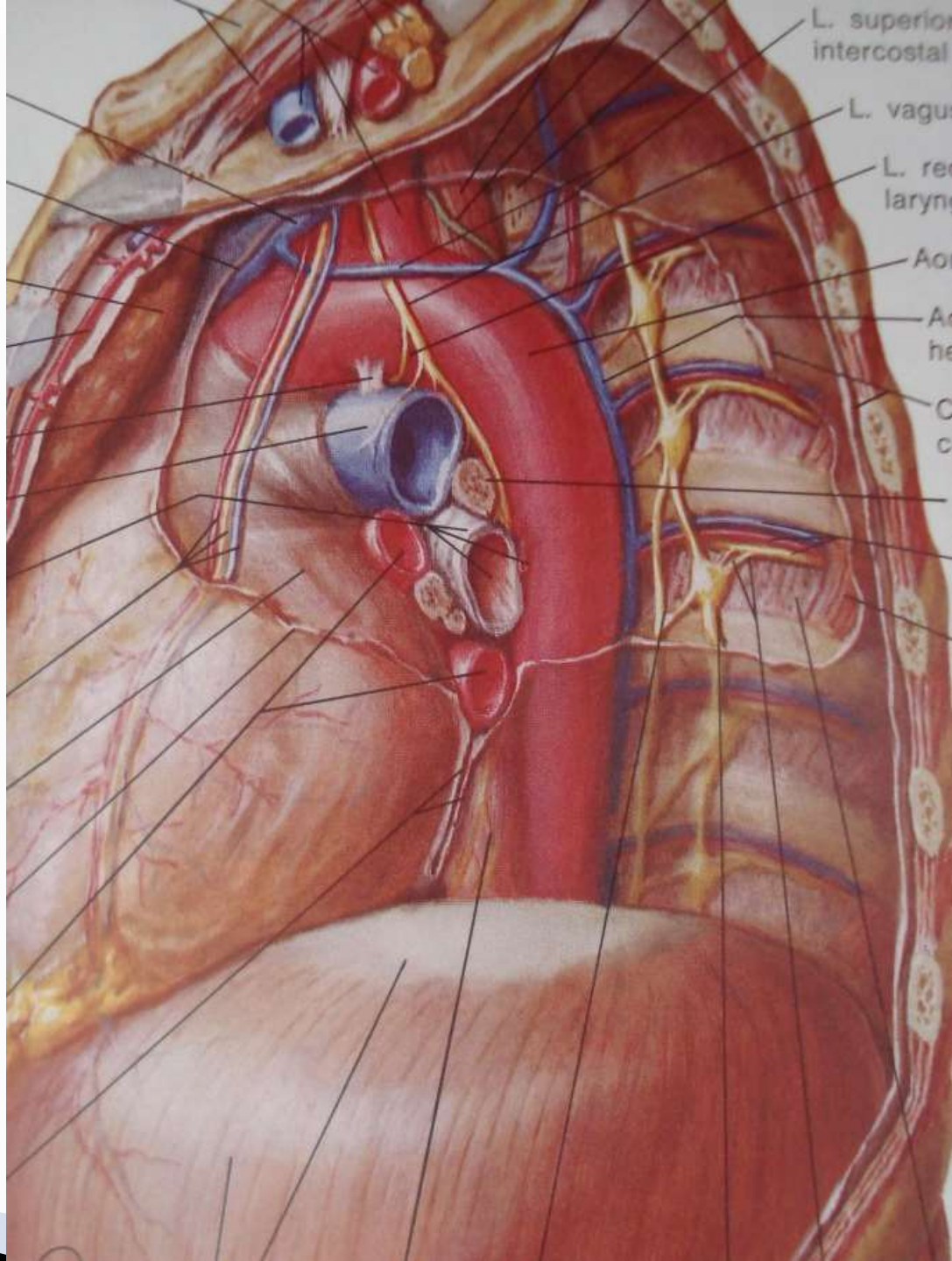

TUMORES DO MEDIASTINO

ANTERIOR

- TIMOMA
- TERATOMAS
- TIREÓIDE
  (BÓCIO INTRATORÁCICO)
- LINFOMA

Timoma

- Tumor originário das células epiteliais do timo.
- 20% dos tumores mediastinais no adulto
- 70% ocorrem após a 5ª década
- Incidência igual nos sexos. Se MG+, > fem.
- Assintomáticos. Ou: tosse, dor torácica, dispneia. Em 35% dos timomas: Miastenia Gravis.
- Diagnóstico: TC tórax
- Tratamento:
  - Cirurgia
  - Quimio e RxT (estádios avançados)

Estadiamento de Masaoka para os timomas

Estádio	Descrição
I	Totalmente encapsulado
II	Invasão capsular microscópica ou macroscópica para a gordura adjacente ou pleura mediastínica
III	Invasão para os órgãos adjacentes (pericárdio, pulmão, grandes vasos)
IV	(a) implantes pericárdicos ou pleurais (b) metástases embólicas

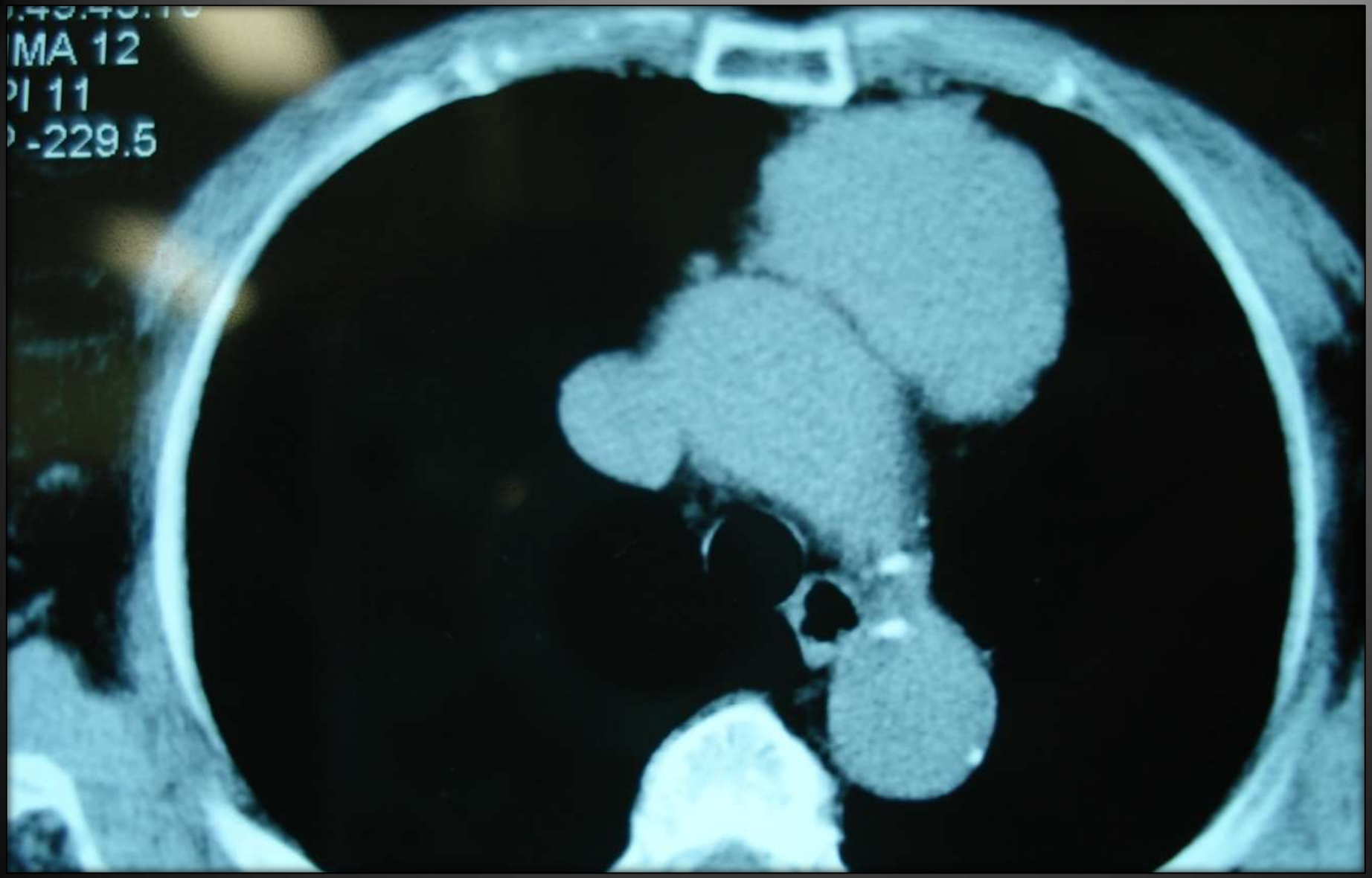

Timoma do mediastino anterior

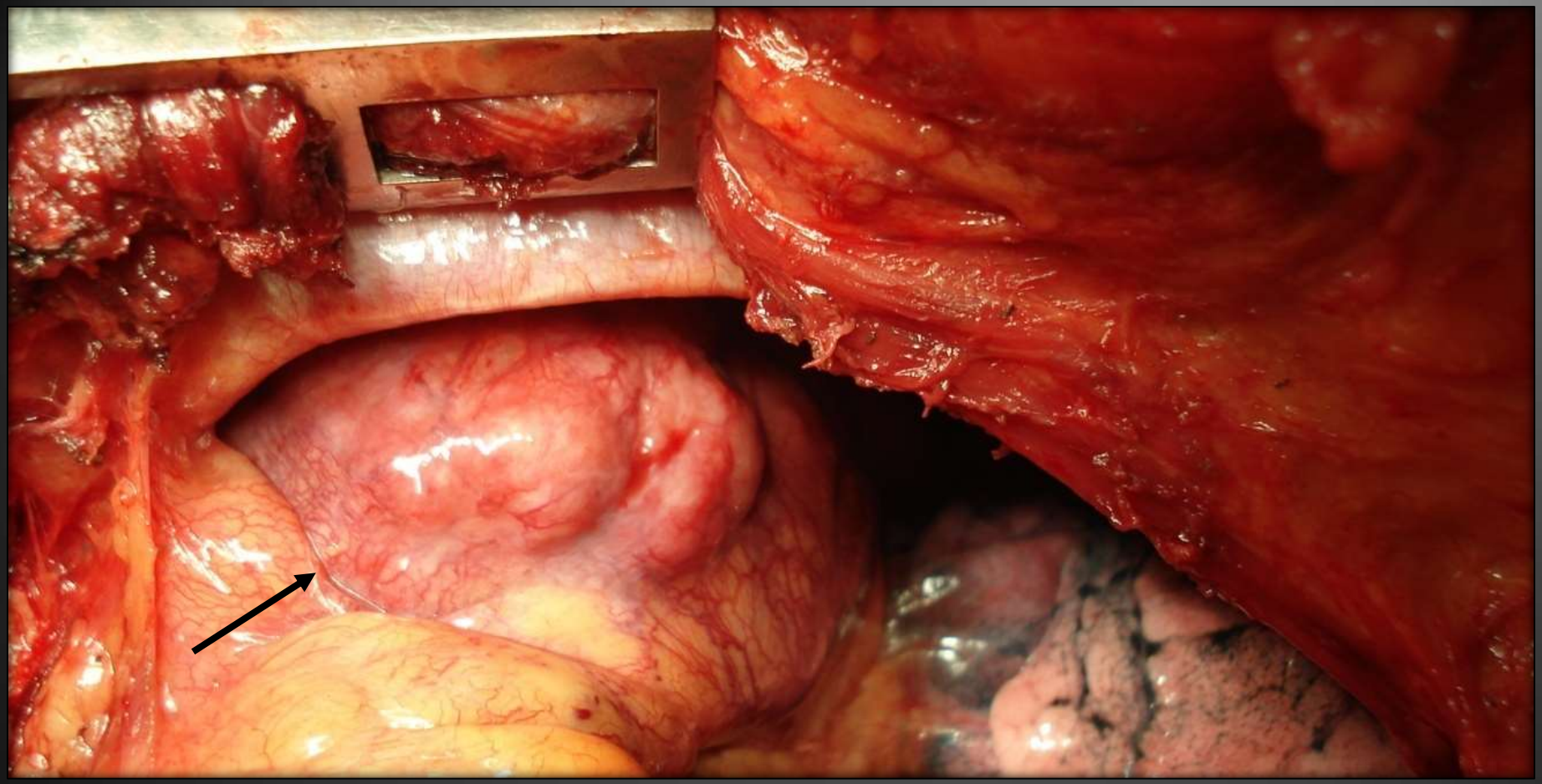

Timoma do mediastino anterior

Visão por Toracotomia esquerda

Timoma invasivo: acometimento ósseo »

TUMORES DO MEDIASTINO

MIASTENIA GRAVIS

- TIMOMA (presente em 15% dos miastênicos)
- HIPERPLASIA TÍMICA SEM TIMOMA – mais frequente

Classificação de Osserman

I – Miastenia ocular (15 a 20%)

II – *A*–Miastenia generalizada moderada com progressão lenta; sem crises, responsiva a drogas (30%).

B–Generalizada moderadamente grave; grave comprometimento bulbar e dos músculos somáticos, sem crises; resposta a drogas menos satisfatória (25%);

III –Miastenia aguda fulminante; progressão rápida de sintomas graves, sem crises respiratórias e resposta pobre a drogas; alta incidência de timoma; alta mortalidade (15%).

IV –Miastenia tardia grave, semelhante ao item III, mas progressão por mais de d 2 anos da classe I para a classe II (10%).

Diagnóstico

- aspectos clínicos;
- testes farmacológicos
- (prostigmina e edrofônio)
- eletromiografia;
- anticorpos anti-RACh
- anticorpos anti-músculo estriado.

Miastenia Gravis

- Sindrome de Lambert-Eaton (oat-cell)
- Distúrbios tireóide
  - hipotireoidismo e tireotoxicose
- Polimiosite
- Neurastenia
- Oftalmoplegia externa e outras miopatias
- Botulismo
- Intoxicação por organofosforados

Diferencial

Miastenia Gravis: tratamento

- Drogas anticolinesterásicas (prostigmina e edofrônio)
  - Crise colinérgica e crise miastênica
- Imunoterapia
  - Corticosteróides
  - Azatioprina e Ciclosporina
  - Plasmaférese
  - IgIV
- Timectomia
  - Esternotomia parcial
  - Esternotomia total
  - Cervicotomia
  - Videotoracoscopia

Timectomia

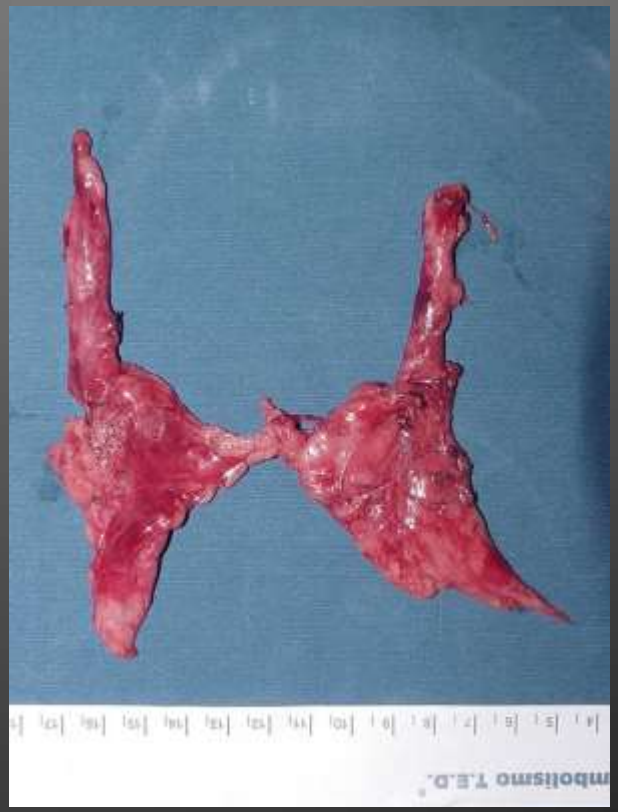

Classificação resultado Clínico Pós-Timectomia

Grupo	
A	Remissão dos sinais e sintomas; sem uso de medicamento
B	Remissão completa, porém com uso de medicamentos em dose inferior ao pré-operatório
C	Melhora clínica, em uso de medicamentos
D	Mesmo quadro neurológico
E	Piora do quadro clínico apesar da elevação da dose de medicamentos.

Teratoma

- Benignos (75%)
  - Mistura de tecidos derivado do ectoderma, meso e endoderma.
  - Podem romper para um brônquio
  - TC tórax / Broncoscopia
  - Tratamento: cirúrgico
- Malignos (25%)
  - Seminomas: homens, 3ª-4ª década
    - Beta-HCG e AFP baixos. LDH alto
    - Cirurgia / QT / RxT
  - Tumores não-seminomatosos
    - Vários subtipos. Agressivos.
    - Beta-HCG, AFP e LDH elevados.
    - QT seguida de ressecção cirúrgica

Teratoma mediastino

lesão por proteólise do lobo médio

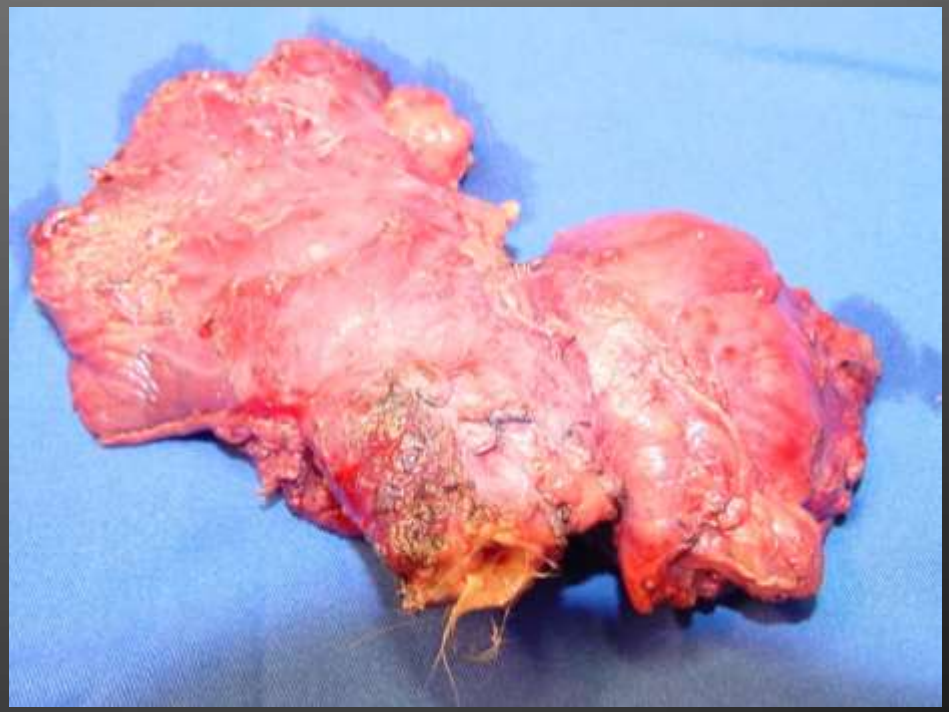

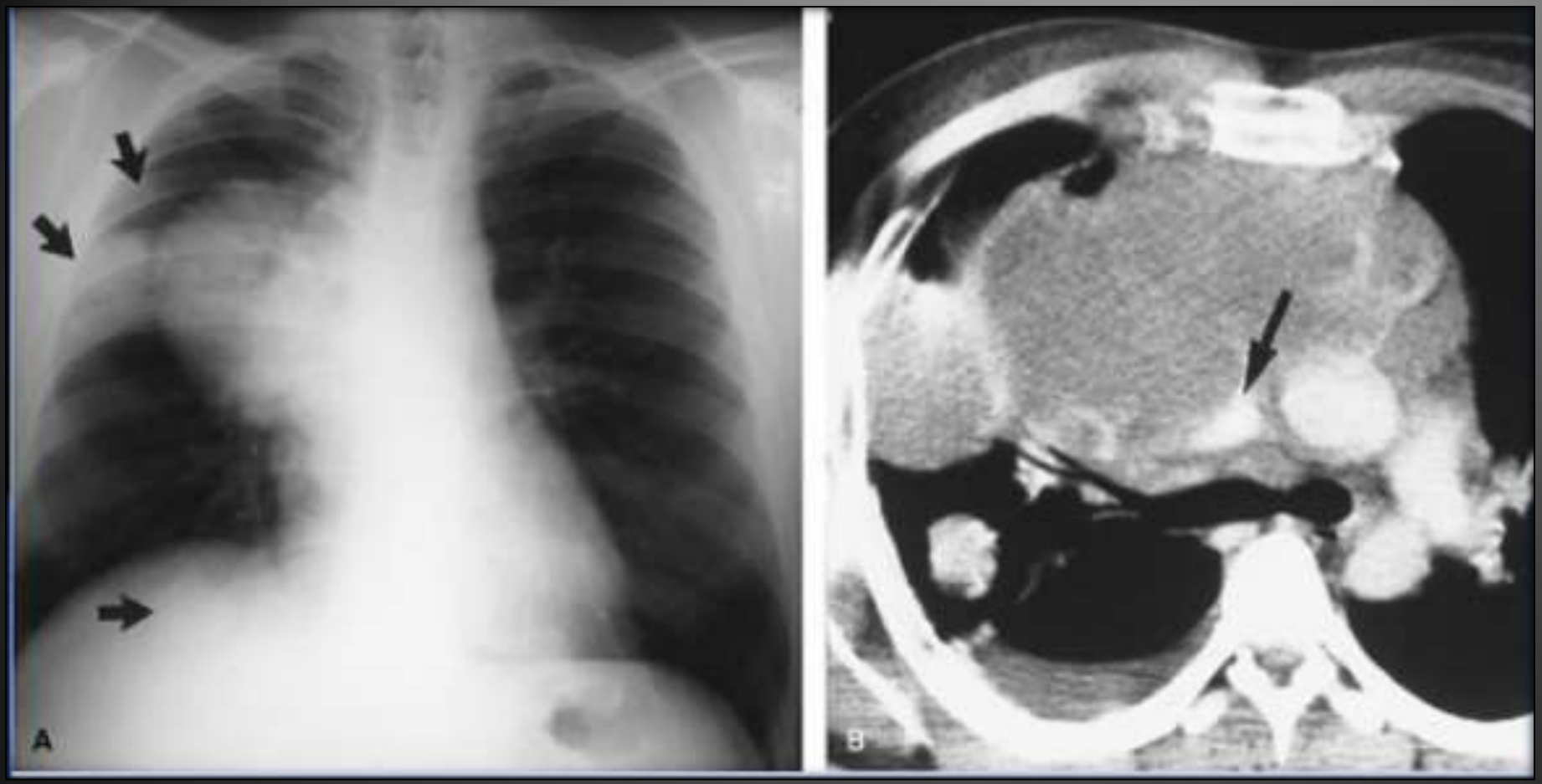

Tumor não-seminomatoso do mediastino

Coriocarcinoma

Linfoma

- 50% das malignidades da infância e 20% da dos adultos.
- Doença de Hodgkin
  - Linfadenomegalia assintomática
  - 75% casos curáveis com Qt
- Linfomas não-Hodgkin
  - Linfoma linfoblástico
  - Linfoma difuso de grandes células
  - "Bulky disease"
  - Derrames pleural e pericárdico (30% dos casos)
- Diagnóstico: TC e mediastinotomia com biópsia (1cm³)

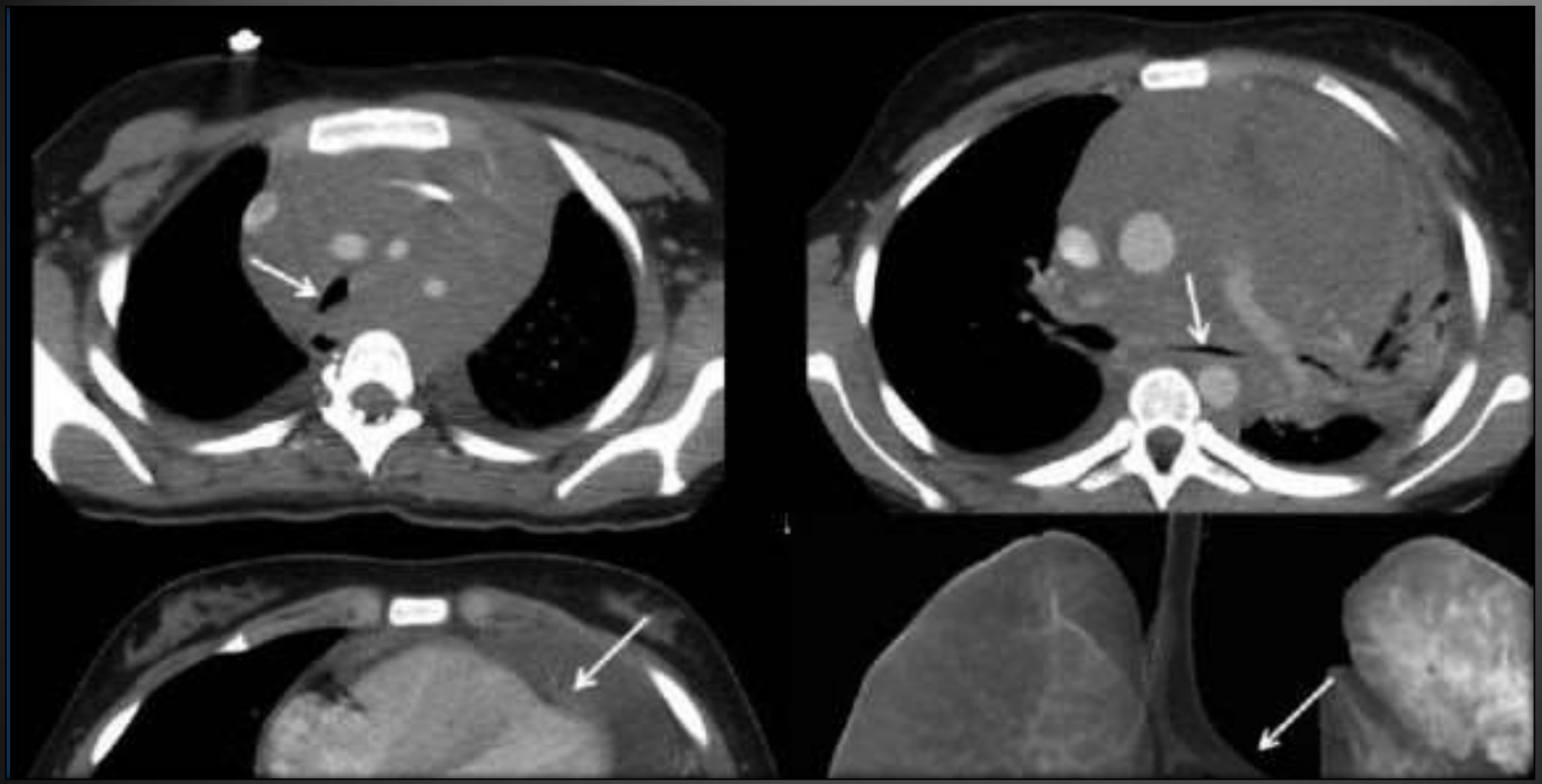

Linfoma do mediastino anterior

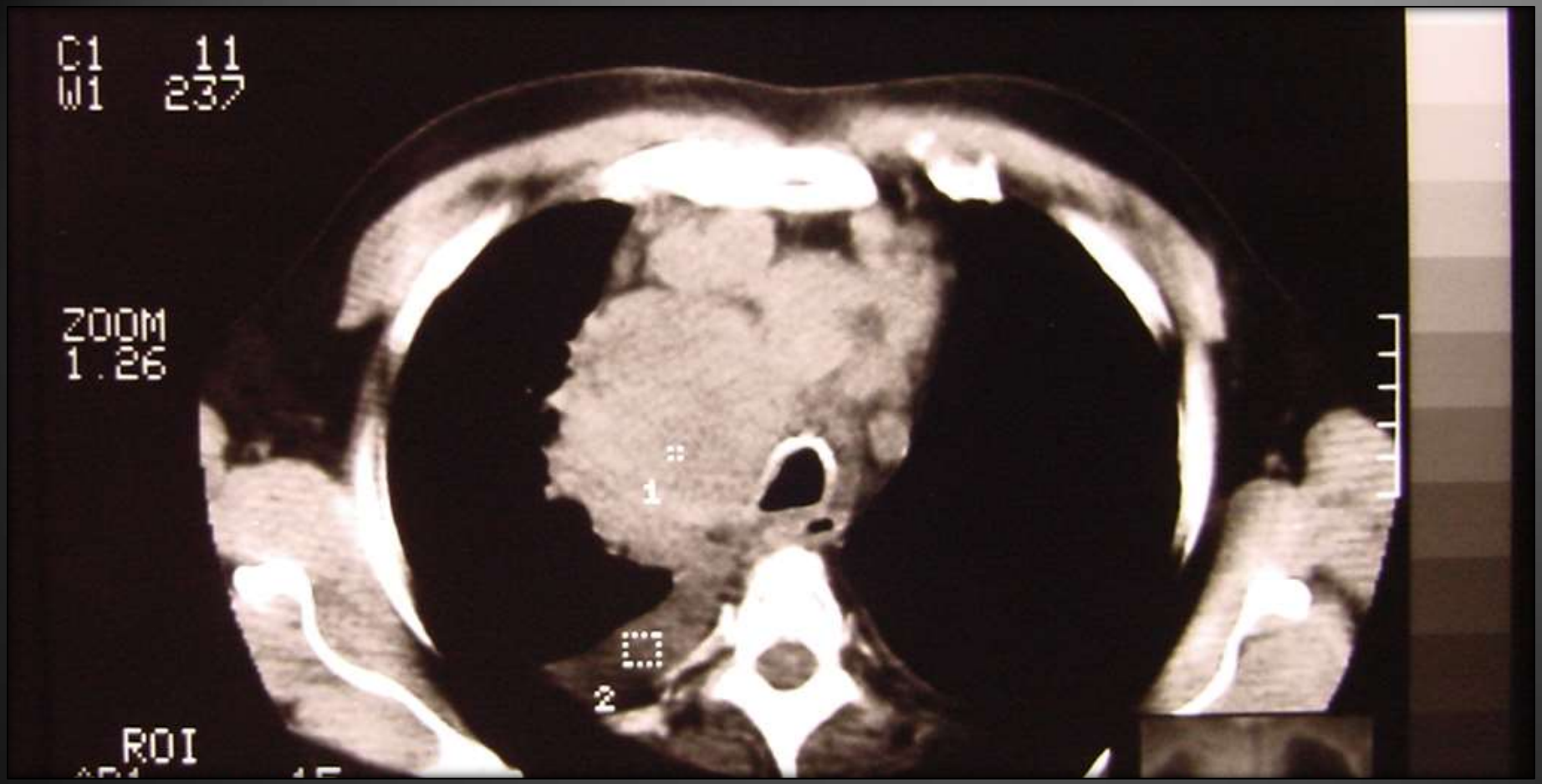

Linfoma do mediastino anterior e médio

Tumor em mediastino heterogêneo e de bordos irregulares

TUMORES DO MEDIASTINO

MÉDIO

- TUMORES LINFOPROLIFERATIVOS
  (LINFOMAS HODGKIN, NÃO-HODGKIN)
- CISTOS BRONCOGÊNICOS
- CISTOS PERICÁRDICOS
- NEOPLASIA METASTÁTICA

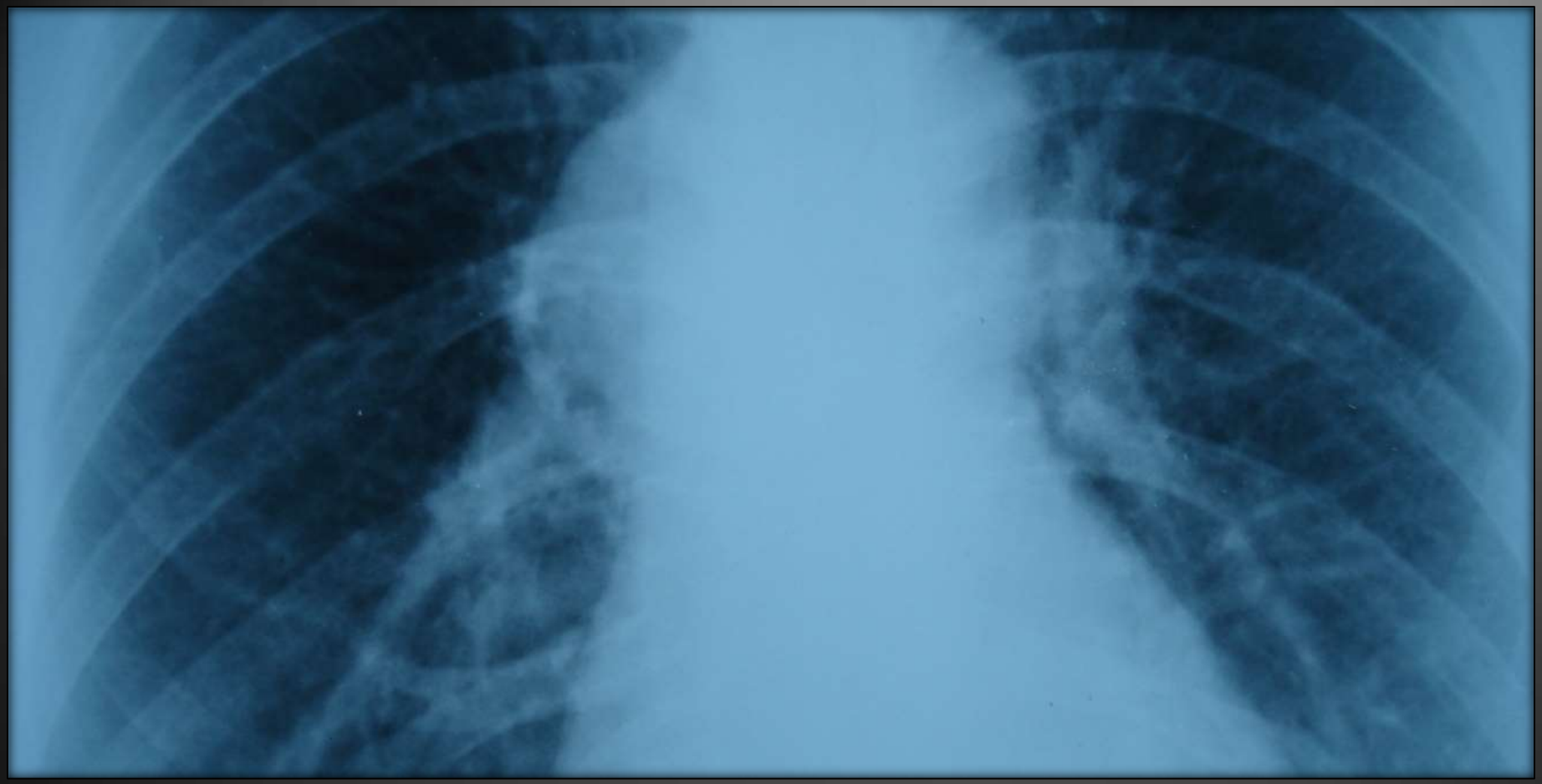

TU. Mediastino Médio – Cisto Broncogênico

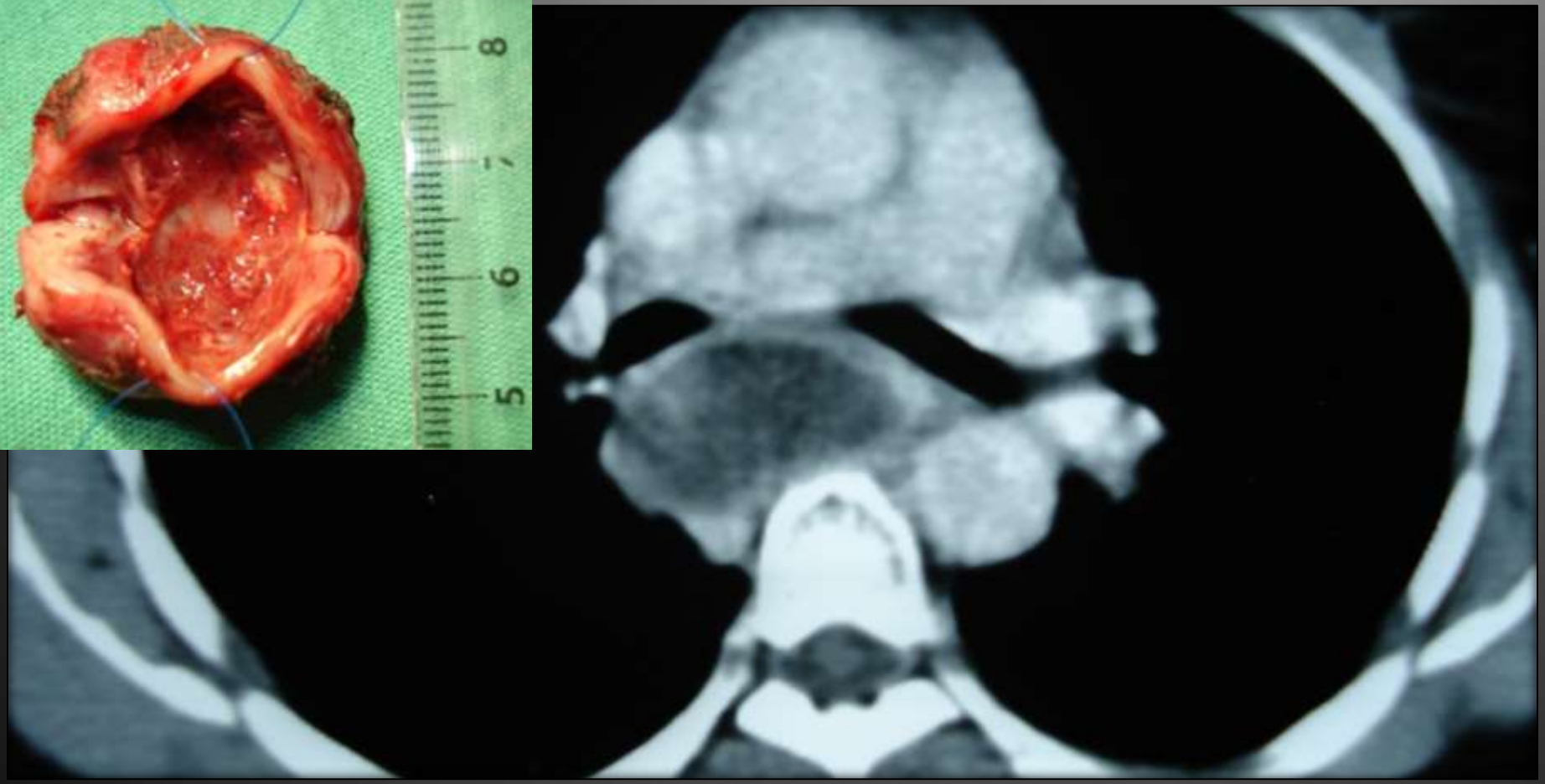

TU. Mediastino Médio – Cisto Broncogênico »

TUMORES DO MEDIASTINO POSTERIOR

TUMORES DE LINHAGEM NERVOSA

NEUROFIBROMA

NEURILEMOMA (SCHWANOMA)

GANGLIONEUROMA

NEUROBLASTOMA

FEOCROMOCITOMA

Tumores neurogênicos

- Schwannoma / Neurofibroma / Ganglioneuroma
- Tumores encapsulados
- Goteira paravertebral
- Geralmente assintomáticos ou sintomas de compressão neural.
- Diagnóstico: TC e RNM
- Tratamento: cirúrgico

Neuroblastoma

- Derivado das células primordiais da crista neural que forma a cadeia simpática e da medula adrenal
- Tumor extracranial sólido mais frequente da infância(8 a 10% dos canceres infantis), principalmente menores de 5 anos
- Lesões localizadas podem apresentar regressão espontânea para benignidade
- Diagnóstico: TC / RNM / Bx medula óssea / Cintilografia com mIBG.
- Tratamento: depende estádio. Ressecção cirúrgica, Qt neoadjuvante, radio-imunoterapia e terapia monoclonal.

Feocromocitoma

- Tumor de células cromafins da medula adrenal (90%)
- Em outras localizações (10%) são usualmente malignos
- Tumores malignos são mais frequentes em homens
- Metástases podem ser tardias (>30 anos!)
- Dosagem urinaria de ácido vanil-madélico (AVM) metabólito da epinefrina: sensibilidade 97% e especificidade de 91%
- Tratamento: ressecção cirúrgica
- Adjuvante: Qt, Rxt ou MIBG - metaiodo-benzilguanidina iodo-131 (40% de resposta)

TUMORES DO MEDIASTINO POSTERIOR – schwanoma

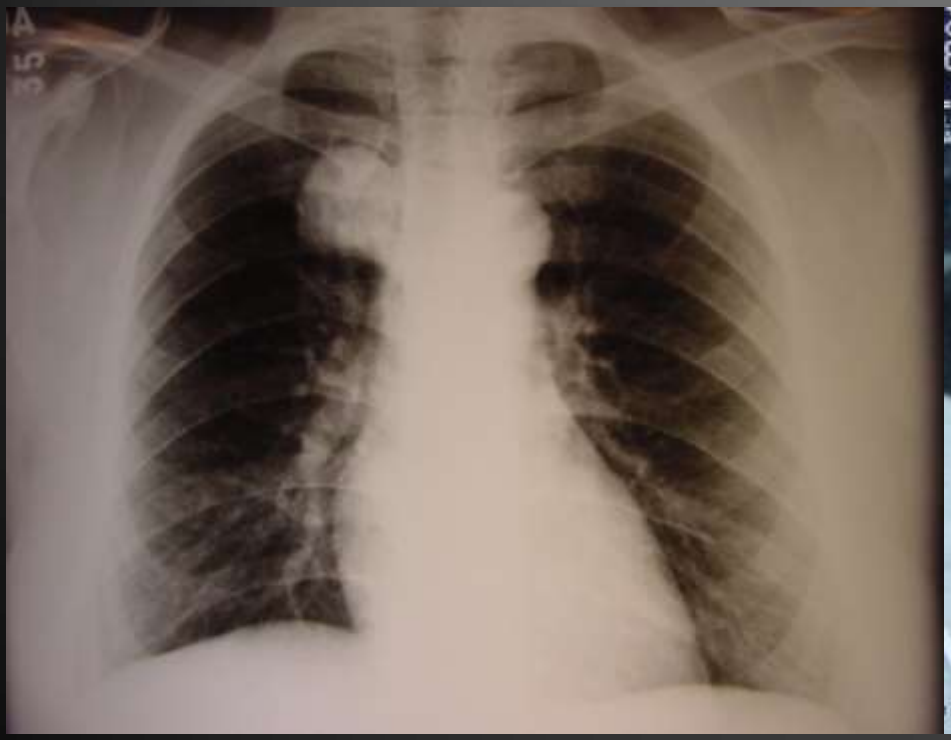

Neurofibroma do mediastino posterior

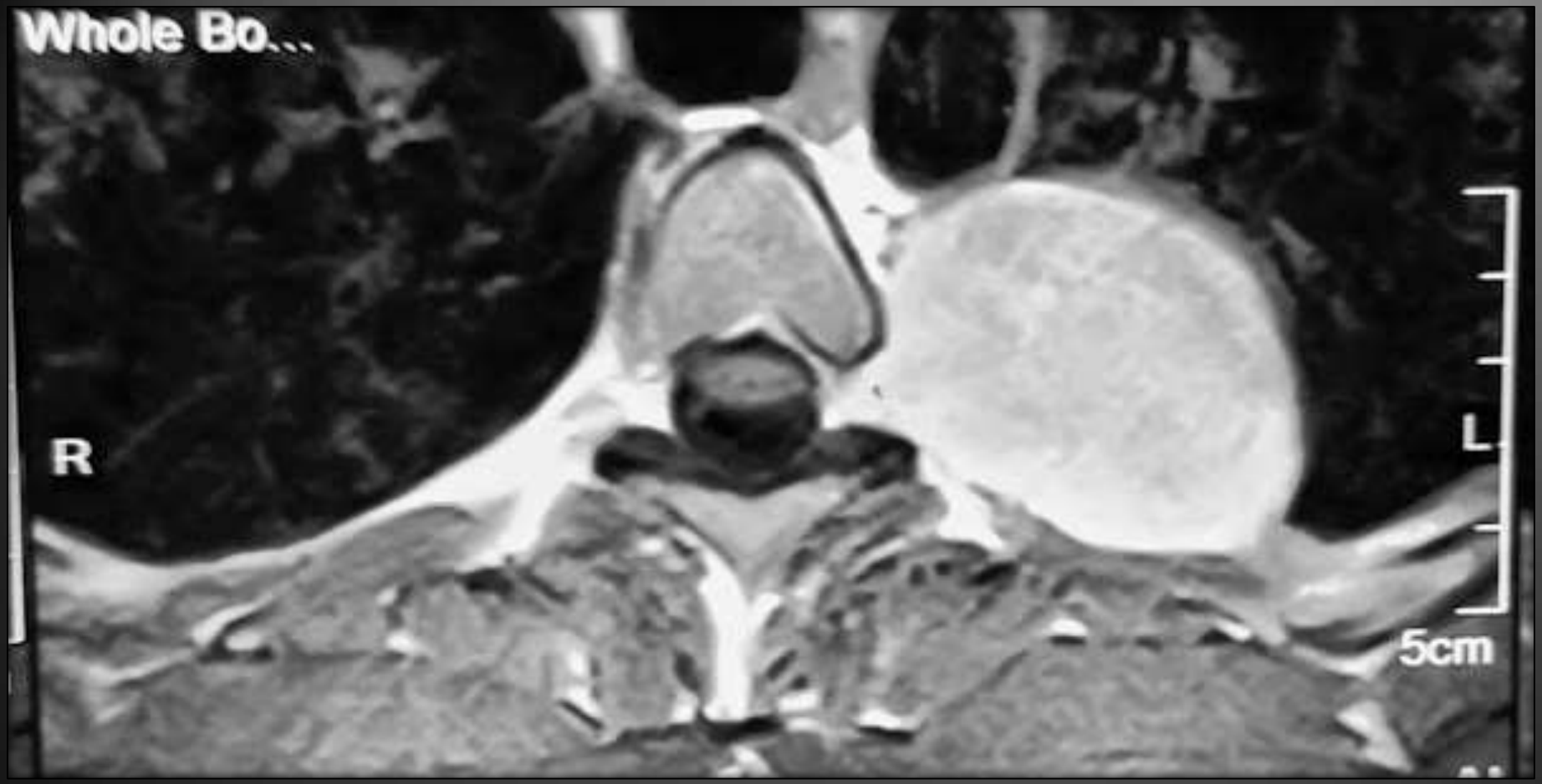

Tumor de mediastino posterior

Note-se a extensão medular do tumor

Tumores do Mediastino na Infância
PNET

- Tumor maligno mais frequente em crianças e adultos jovens.
- Surgem das partes moles da parede torácica, geralmente na goteira costo-vertebral. Ocasionalmente origina-se das costelas e da periferia do pulmão. Podem ainda, em condições mais raras, originar-se do mediastino, do retroperitôneo e dos anexos uterinos.
- A faixa etária de maior prevalência é dos 13 aos 19 anos.

•**Pré-QT**

Tumores do Mediastino

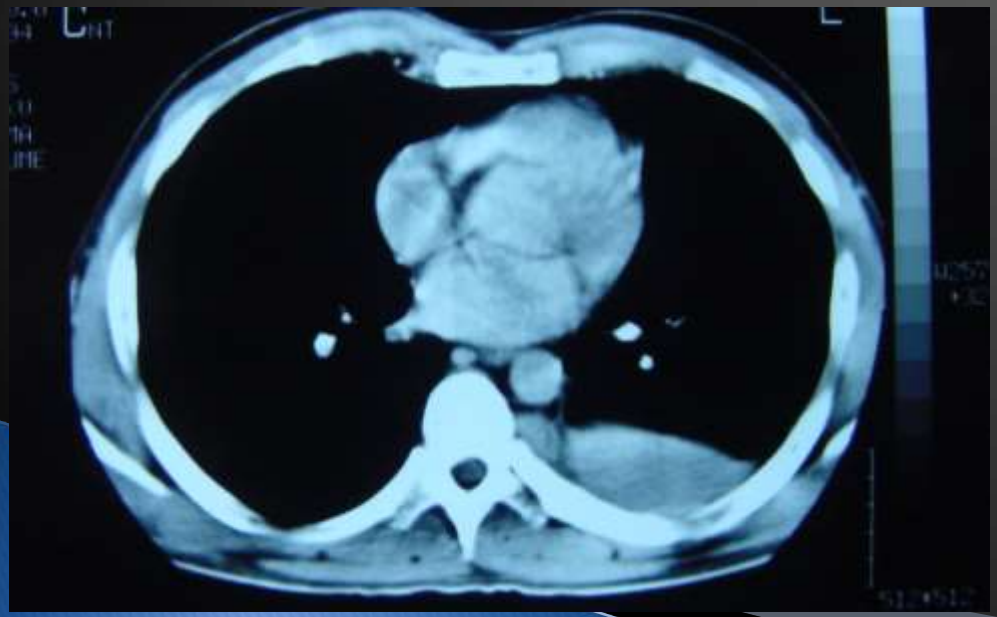

•**Pós-QT**

Tumor do seio endodérmico »

Diagnóstico – resumo

Lesão Mediastinal	Suspeita Diagnóstica	Teste Específico
Mediastino anterior e superior	Tireóide intratorácica	Cintilografia
	Tumor de células germinativas	Alfa-feto-proteína Beta-HCG
	Linfoma	Mediastinotomia anterior
	Carcinoma metastático	Biópsia percutânea
	Hérnia de Morgagni	Rx e TC tórax

Diagnóstico

Lesão Mediastinal	Suspeita Diagnóstica	Teste Específico
Mediastino médio	Linfoma	Mediastinotomia anterior Mediastinoscopia Toracotomia limitada VATS
	Carcinoma metastático	Idem.
	Miscelânea	Tomografia de tórax
Mediastino posterior	Tumor neurogênico Tumor em ampulheta	Ressonância magnética

Tratamento – resumo

Lesão Mediastinal	Suspeita Diagnóstica	Tratamento
Mediastino médio	Linfoma	Quimioterapia Radioterapia
	Carcinoma metastático	Idem
	Cistos	Ressecção cirúrgica
Mediastino posterior	Tumor neurogênico Tumor em ampulheta	Ressecção cirúrgica